Aus der Universitäts-Hautklinik Freiburg im Breisgau
Direktor: Prof. Dr. A. Stühmer

Über das Schicksal der Patienten mit Urticaria pigmentosa und die Therapie dieser Erkrankung

Inaugural-Dissertation

zur

Erlangung der zahnärztlichen Doktorwürde

der Hohen Medizinischen Fakultät

der Albert-Ludwigs-Universität

zu Freiburg im Breisgau

Vorgelegt von

Kurt Freund

aus Breslau

Druck von Rudolf Goldschagg, Freiburg im Breisgau
1935

Gedruckt mit Genehmigung der Medizinischen Fakultät der Universität Freiburg i. Br.

Dekan:
Prof. Dr. Kapfhammer

Referent:
Prof. Dr. Stühmer

R. UNIV.
BIBLIOTHEEK
LEIDEN

Meinen lieben Eltern!

Der Engländer Nettleship hat im Jahre 1869 eine eigenartige Form von chronischer Urticaria unter dem Namen „Chronic urticaria leaving brown stains" beschrieben. Es handelte sich um ein zweijähriges Mädchen, bei dem ein Vierteljahr nach der Geburt an Brust und Bauch stark juckende Quaddeln auftraten, nach deren Rückbildung braune Flecken zurückblieben, die bei mechanischer Reizung wieder anschwollen. Sangster faßte dann zehn Jahre später dieses Krankheitsbild, das unter den verschiedensten Bezeichnungen in der Literatur zu finden war (Urticaria perstans, xanthelasmoidea), unter dem ebenso unmotivierten wie den Krankheitsbegriff verschiebenden, heute üblichen Namen „Urticaria pigmentosa" (U. p.) zusammen .

Die U. p. ist eine seltene chronische Erkrankung der Haut, die vielfach im Kindesalter, aber auch keineswegs selten bei Erwachsenen auftritt. Im Vordergrunde des Krankheitsbildes steht das schubweise Auftreten von über den ganzen Rumpf regellos zerstreuten, quaddelartigen, wenig scharf begrenzten Herden. Sie sind rundlich, oval oder mandelförmig, zumeist linsen- bis fingernagelgroß, manchmal auch bis zu 10-Pfennigstückgröße. Durch Konfluieren wachsen sie oft bis zu 5-Markstückgröße. Die Zahl der Herde schwankt sehr, bald sind es nur 10—20, bald sind sie in so großer Zahl vorhanden (100 und noch mehr) und so eng aneinandergelagert, daß der ganze Körper mit ihnen übersät scheint. Die Haut solcher Patienten ähnelt dann oft einem Leopardenfell. Jucken, Brennen und Hitzegefühl bestehen meist nur während der Schübe; die Hauterscheinungen treten als rote, entweder flache, im Hautniveau gelegene oder mehr oder weniger erhabene Flecken auf, die beim Beginn und auf Reizung rot gefärbt sind und nach und nach eine schmutzig-gelbbraune Farbe annehmen. Am stärksten ist gewöhnlich der Rumpf befallen, in geringerem Maße dann die Extremitäten, Kopf und Gesicht sehr selten. Die Zahl der Herde vergrößert sich durch wiederholte Schübe neuer Herde, die denen des ersten Ausbruches gleichen und von denen ein Teil spurlos verschwindet, während sich aus dem anderen pigmentierte Herde entwickeln. In der Mehrzahl der Fälle treten die schubweisen Eruptionen anfangs sehr häufig auf, werden im Laufe der Jahre immer seltener und hören auf, können sich aber manchmal auch noch im Alter von 60 Jahren und später einstellen. Charakteristisch ist außerdem für die U. p. die andauernd große vasomotorische Erregbarkeit der Haut, die sich darin äußert, daß die Efflorescenzen der U. p. durch Reize wie z. B. durch

Kratzen mit dem Nagel oder durch Reiben oder durch Druck mit einem stumpfen Instrument hyperämisch werden und typisch urticariell anschwellen.

Die U. p. kann eine unbeschränkte Dauer haben, sie kann zur Zeit der Pubertät oder sogar im reiferen Alter auftreten, und die Fälle der spät auftretenden U. p. sind ebenso häufig wie die sogenannten typischen Fälle bei kleinen Kindern. Sie werden nur vielfach infolge Fehlens von Beschwerden übersehen und oft nur ganz zufällig als Nebenbefund entdeckt. Schätzungsweise sind bis jetzt erst 400 Fälle bekannt. Die Frage nach Ätiologie und Pathogenese der U. p. ist sehr umstritten und bis zum heutigen Tage ungelöst.

Die Aufgabe dieser Arbeit soll es nun sein, festzustellen, was nach Jahren und Jahrzehnten aus den Patienten mit U. p. geworden ist, ob sie ihre Pigmentation behalten haben oder nicht. Im Anschluß daran soll erörtert werden, welche Therapien zur Behandlung dieser Dermatose in Vorschlag gebracht und angewandt worden sind. Zuerst soll über die Fälle berichtet werden, die in der Freiburger Universitäts-Hautklinik in den letzten 25 Jahren zur Beobachtung kamen und in klinischer Behandlung waren. Es handelt sich im ganzen um fünf Patienten, auch ein Beweis für die außerordentliche Seltenheit dieser Erkrankung.

Erster Fall:

F. B., 32 Jahre alt, Postbeamter aus Holzwickede i. W., wird am 13. 8. 1918 in die Klinik aufgenommen.

Anamnese: Eltern und Geschwister des Patienten gesund. In der Familie kein ähnlicher Ausschlag. Patient als Kind auch immer gesund gewesen. Meldet sich jetzt krank wegen eines Ausschlages am ganzen Körper, der mit heftigem Juckreiz verbunden ist. Der Ausschlag besteht nach Angaben des Patienten seit dem 6. Lebensjahr, hat aber seitdem angeblich nicht mehr zugenommen.

Status praesens: Großer, kräftiger Mann von gesundem Aussehen. Haut und Schleimhäute gut durchblutet. Allgemeinstatus: o. B. Der Rumpf und die Extremitäten sind in gleichmäßiger Weise von einem reichlichen Knötchenausschlag übersät. Die primären Efflorescenzen imponieren als stecknadelkopfgrosse, polygonale zentral gedellte Knötchen, die bei seitlicher Beleuchtung wachsartig glänzen. Aus diesen kleinsten Knötchen gehen grössere bis erbsengrosse, rundliche, mehr düsterrote, derbe Knoten hervor. Diese zeigen besonders an den Achselfalten auffällige Rückbildungserscheinungen: Man sieht hier die Epidermis leicht

gefältelt wie bei Hautatrophie, stellenweise sogar eine hernienartige, schlaffe Säckchenbildung wie bei dem 3. Stadium der Hautatrophie. Als letztes Stadium der vollendeten Rückbildung sieht man allenthalben kleinere und grössere Pigmentflecke, stellenweise von gefältelter Epidermis überzogen. Dem Juckreiz der Affektion entsprechend sind die Knötchen verschiedentlich mit Blutbörkchen bedeckt. Die sichtbaren Schleimhäute sind frei. Vorstehendem Befunde, der im Kriegslazarett erhoben wurde, ist nur wenig hinzuzufügen: Es handelt sich um ausserordentlich zahlreiche kleine Hautgeschwülste von Stecknadelknopf- bis Linsengrösse. Sie sind von sehr weicher Konsistenz, die Haut darüber ist stellenweise gefältelt; dazwischen finden sich auch einige gelbe Pigmentierungen. Der Ausschlag ist am Bauch, den Achselfalten und den Oberschenkeln am stärksten ausgebildet. Stellenweise ähneln die Efflorescenzen durch ihren wachsartigen Glanz den Knötchen des Lichen ruber planus. Diese Diagnose ist jedoch bei näherem Zusehen ausgeschlossen, denn die Konsistenz der Knötchen ist viel zu weich. Der Kopf ist völlig frei von dem Ausschlag.

Histologisches Bild: Die Epidermis ist unverändert, in der Basalzellenschicht mäßige Pigmentanreicherung. Infiltrat des Papillarkörpers, bestehend aus vereinzelten Mastzellen, Histiocyten und Plasmazellen.

Therapie: Auf zwei Stunden Radiumbestrahlung starke Reaktion mit Bildung von Erosionen, auf eine Stunde starke Rötung. 2½ Wochen lang Behandlung mit Solarson.

Die Cystoskopie ergibt: Resturin: 0, Fassungsvermögen 700. Blasenschleimhaut völlig normal, Ureteren o. B., keine Geschwülste zu sehen. Die Tumoren haben bei näherem Zusehen, zumal am Rücken, eine ausgesprochen gelbe Färbung. Auch bei den rötlichen Knoten läßt sich durch Druck mit dem Glasspatel die gelbe Farbe deutlich machen. Gesichtsfarbe, Skleren, Zahnfleisch und Gaumenschleimhaut zeigen einen deutlichen gelben Ton. Untersuchung des Blutserums auf Gallenfarbstoff negativ. Im September 1918 wurde Patient auf der südwestdeutschen Dermatologentagung in Frankfurt vorgestellt: Nach kurzem Reiben der kleinen Tumoren treten deutliche Quaddeln auf als anämische Papeln mit stark gerötetem Hof: Damit ist die Diagnose U. p. gesichert. — 6. 11. 18 k. v. entlassen.

Katamnese: Der von dem Patienten konsultierte Arzt äußert sich über dessen Zustand am 1. 9. 32: Es bestehen nur noch ganz vereinzelte, bräunliche flache Papeln, die wenig jucken und bei mechanischer Reizung keine urtikariellen Quaddeln mehr machen.

Zweiter Fall:

K. K., 15jähriger Schlosserlehrling aus Freiburg, in die Klinik am 5. 7. 20 aufgenommen.

Anamnese: Eltern und Geschwister gesund, in der Familie keine bemerkenswerten Krankheiten; Patient bisher nie ernstlich krank gewesen. 1917 Scabies. Seit etwa 2—3 Wochen nicht juckender Ausschlag am Körper bemerkt. Seither in ärztlicher Behandlung mit Salbe und essigsaurer Tonerde.

Status praesens: Kleiner, kaum mittelkräftig gebauter Junge. Haut und Schleimhäute gut durchblutet, Pupillen reagieren gut auf Lichteinfall, starke Ausbildung des lymphatischen Rachenringes, behinderte Nasenatmung. Lunge und Herz o. B., Puls 74. Temperatur regelmäßig. Bauchorgane o. B., Urin: E —, Z —; Wa, St, S. G. —, Pilze —.

Auf der Haut des Stammes, vom oberen Drittel der Oberschenkel bis zum Halse einschließlich reichend, erblickt man zahlreiche Knötchen, deren Größe von der eines Stecknadelkopfes bis zu der einer Linse variiert, und die von einem roten Hof umgeben sind, und flache papulöse Efflorescenzen von gelblicher bis bräunlich-gelber Farbe mit Schuppung. Der Schuppenüberzug läßt sich manchmal in toto abheben. An vielen Stellen sind auch noch rötlichbraune Flecken, leicht schuppend, sichtbar. Beim Abschaben der Schuppung entsteht manchmal eine nichtpunktförmige Blutung. Deutliche Infiltration sichtbar. Einzelne lichenoide Efflorescenzen mit rotem Hof, besonders unterhalb der Brustwarze und am Rücken erkennbar. Um vereinzelte Efflorescenzen auch anämische Höfe sichtbar. Fußsohlen, Genitale, Gesäß, Unterschenkel, Hände und Kopf sind nicht befallen.

Histologischer Befund: Die Epidermis ist unverändert, in der Basalzellenschicht starke Pigmentvermehrung. Infiltrat des Papillarkörpers besteht aus wenigen Mastzellen, Histiocyten und Plasmazellen.

Therapie: Entfernung der hypertrophischen Rachentonsille, Arsenkur (Asiatische Pillen), HS-Bestrahlung, Neosilbersalvarsan i. v.

Die papelartigen Efflorescenzen werden flacher, die Zahl der Efflorescenzen wird erheblich geringer, nach Reiben Rötung und Quaddelbildung, kein Juckreiz, der Ausschlag geht stetig zurück und blaßt ab.

Entlassungsbefund vom 14. 8. 20: Gutes Allgemeinbefinden, 2½ Kilo Gewichtszunahme, Ausschlag unter HS stark zurückgegangen, erhabene Knötchen größtenteils in blaßrote mit feinem Schuppenbezug bedeckte Flecken umgewandelt. Kleinpapulöse Efflores-

cenzen besonders noch am Bauch und an der rechten Hinterhälfte. U. factitia stellenweise. Nochmalige Probeexcision vom Vater abgelehnt. Urin: E —, Z —. Voll erwerbsfähig entlassen.

Patient stellt sich zur Nachuntersuchung am 9. 8. 34 ein: Auf der Haut im Bereiche der linken Brustwarze, des Gürtels und des m. glutaeus sind einige Papeln zu sehen, die ein lichenoides, glänzendes Aussehen und eine oberflächliche weiße Schuppung tragen, ähnlich wie bei Psoriasis. Bei Kratzen gibt es kleine Blutungen. Die Efflorescenzen sind frisch rot und zeigen so gut wie keine Pigmentierung. Es sind nur noch wenige vorhanden, die auf Reibung eine größere Steigerung zeigen. Bei Schwitzen sollen die Erscheinungen deutlicher werden. Von der früheren Aussaat über den ganzen Stamm ist nach 14 Jahren nichts mehr festzustellen. Die heutigen Erscheinungen sind auch nicht mehr so stark, außerdem sind die typischen Efflorescenzen der U. p. nicht mehr feststellbar, so daß man nach dem heutigen Bilde keinesfalls in der Lage ist, die Diagnose U. p. zu stellen.

Dritter Fall:

E. K., Fabrikarbeiterin aus Zähringen, 21 Jahre alt, wird am 4. 6. 1923 in die Klinik aufgenommen.

Anamnese: Vater an unbekannter Ursache gestorben, Mutter und zwei Geschwister der Patientin leben und sind gesund. Patientin hatte mit sieben Jahren Tripper (Vulvovaginitis). Als Schulkind hatte sie juckenden Ausschlag, besonders zwischen den Fingern, mit Eiterbläschen. Vor einem Jahr Blasen- und Nierenbeckenentzündung. Periode seit dem 15. Lebensjahr, anfangs unregelmäßig, in letzter Zeit alle vier Wochen. Etwa seit Eintritt der Menses (seit sechs Jahren also) bemerkte Patientin Flecken auf der Haut, die am Rücken zwischen den Schulterblättern begannen, sich allmählich weiter ausdehnten und besonders die Vorderarme befielen. Seit einem Jahr bedeutende Zunahme. Kein Schmerz und kein Jucken. Sobald Patientin in feuchte Luft oder ins Wasser kommt, wird die Haut dick und rot.

Status praesens: Patientin befindet sich in mittlerem Ernährungszustand. Pupillenreaktion +, Nasenatmung behindert, Ohren: o. B., Zunge: feucht, etwas belegt. Auf der Schleimhaut des harten Gaumens findet man mehrere stecknadelkopfgroße Flecken; übrige Reflexe: +. Herz und Lunge o. B.

Am Rumpf, besonders zwischen den Schulterblättern, an den Armen und vereinzelt auch an den Unterschenkeln sieht man zahlreiche steck-

nadelkopf- bis hirsekorngroße, teils blaurötlich, teils braune Flecken, die nicht über das Niveau hervorragen. Die Haut der Umgebung ist reizlos und unverändert. Reizt man die von der Affektion befallene Haut durch Streichen, so reagiert sie mit starker Rötung und Quaddelbildung.

Histologischer Befund: Die Epidermis ist unverändert, fleckweise ist das Pigment in der Basalschicht sehr vermehrt. Entsprechend diesen Stellen findet sich in der Cutis ein perivasculäres Infiltrat aus Lymphocyten, Leukocyten und Mastzellen.

Therapie: Patientin bekommt in zweitägigem Abstand Hormin feminin. Auf Röntgen, HS, Licht- und Kältereize reagiert Patientin mit Hyperämie.

8. 6. 23 Entlassung: Befinden unverändert, Hausarzt soll die Spritzen mit Hormin feminin. fortsetzen.

27. 7. 23 Befinden unverändert, soll eine As-Kur zuhause machen.

Katamnese: Patientin stellt sich am 28. 12. 34 zur Nachuntersuchung in der Poliklinik der Berliner Charité vor: Wie im Jahre 1923 in Freiburg ist eine U. p. festzustellen. Diese ist am Rumpf und an den Extremitäten lokalisiert. Die dichteste Aussaat findet sich auf den Beugeseiten der Unterarme sowie auf den Handrücken. Die unteren Extremitäten sind verhältnismäßig gering befallen. Der Stamm ist nicht so dicht besät wie die Unterarme. Eine Vermehrung der Krankheitsherde soll nach Angabe der Patientin nicht stattgefunden haben. Besondere Beschwerden bestehen nicht.

Vierter Fall:

H. H., 26jährige Hausangestellte aus Todtmoos, in die Klinik am 10. 10. 32 aufgenommen.

Anamnese: Eltern und Geschwister vollkommen gesund. Patientin hatte als Kind nur Scharlach und Masern gehabt. Menstruationsbeginn mit 14 Jahren, unregelmäßig in Zwischenräumen von 6—7 Wochen, Geschlechtsverkehr +. Seit fünf Jahren leidet Patientin an Ausfluß, in den letzten Jahren ohne Behandlung besser geworden. — Beginn der jetzigen Erkrankung 1927. Zuerst wurden beide Oberarme von rosaroten Flecken ohne Hautjucken befallen. Darauf Fortschreiten der Affektion auf beide Unterarme und den Stamm. Die Handrücken wurden zuletzt ergriffen. Patientin hat keine Beschwerden. Auf gelbe Salbe keine Besserung.

Status praesens: 26jähriges Mädchen in leidlichem Ernährungszustand, Gesichtsfarbe blaß, Schleimhäute mäßig durchblutet. Innere Organe, Genitale, Z. N. S., Lungendurchleuchtung, Blutbild: o. B. Urin E —, Z —. Wa, S. G., D —. Allergenproben: Gruppe VI: schwach +, Eiklar: +, Eigelb: +, Milch: --. Kälte —, Wärme- und Schwitzbadproben: keine urtikarielle Reaktion. Nach dem Schwitzbad angeblich verstärkter Juckreiz an den Oberschenkeln.

Therapie: wird mit Pautrierbestrahlung, Tölzer Jodtabletten und Ölkost versucht.

Histologischer Befund: Die histologische Untersuchung eines exzidierten Hautstückchens ergab: Die Epidermis ist völlig unverändert außer fleckweisen Hyperpigmentierungen der Basalzellenschicht. Infiltrat des Papillarkörpers, aus Bindegewebszellen und aus zahlreichen Mastzellen bestehend. Die Mastzellen liegen zerstreut im Gewebe und auch in der Nähe der Schweißdrüsen.

Patientin kommt zur Nachuntersuchung am 27. 8. 34 in die Klinik: Die U. p. ist im großen und ganzen unverändert. An den Stellen, die unbekleidet sind, also Armen und Hals, ist der Ausschlag stärker als an den bekleideten, scheinbar durch Sonnenwirkung. —

Fünfter Fall:

Heide H., 14jährige Schülerin aus Freiburg, zur Konsultation am 21. 1. 1922 in der Poliklinik erschienen.

Anamnese: In der Familie bisher keine derartige Erkrankung vorgekommen; auch der zwei Jahre jüngere Bruder der Patientin ist vollkommen gesund. Im Alter von 2 Monaten plötzlicher Ausbruch der U. p.: Zuerst nur wenige Efflorescenzen vorhanden, besonders am Rücken, die sich aber ständig vermehrten. Täglich um die Mittagszeit schwollen die Efflorescenzen unter starkem Jucken derartig an, daß der Rücken, nach Beschreibung der Mutter, einem Reibeisen glich. Im Laufe der Jahre breitete sich die Eruption immer mehr aus. Nach drei Jahren war der ganze Körper einschließlich Gesicht und Capillitium ergriffen, am stärksten waren Rücken, Hals und Hände betroffen. Therapieversuche mit As, Carbolsäure-Ätzungen und HS-Bestrahlungen waren vollkommen erfolglos; überhaupt haben die Eltern alles versucht, was nur möglich war, um eine Heilung zu erzielen. Seit etwa sechs Jahren allmählicher Rückgang der Erscheinungen, seit etwa einem Jahr stark gebesserter heutiger Zustand. In unregelmäßigen Intervallen treten aber immer wieder, und zwar abends,

neue Schübe auf, die mit einem starken Juckreiz verbunden sind, der besonders an den Beinen lokalisiert ist.

Histologischer Befund: Epidermis ohne Besonderheiten, in der basalen Zellschicht ist das Pigment fleckweise vermehrt. Infiltrat des Papillarkörpers, bestehend aus Leukocyten, Lymphocyten, Plasmazellen und vorwiegend aus Mastzellen.

Katamnese: Die Patientin erscheint zur Nachuntersuchung am 13. 3. 1935 in der Klinik: 13½jähriges Mädchen in gutem Ernährungszustand. Der Zustand der Patientin ist als stark gebessert anzusprechen. Nur noch wenige pigmentierte Herde sind auf dem Gesicht, dem Stamm, und den Extremitäten zu bemerken; dagegen ist bei seitlicher Betrachtung die frühere Aussaat, die sich über den ganzen Körper erstreckte, im Relief erkennbar, aber vollkommen depigmentiert, so daß man direkt von einer U. p. „sine pigmentatione" (Stühmer) sprechen kann. Aber die pigmentierten und auch die depigmentierten Stellen haben die Fähigkeit behalten, auf mechanische Einwirkung nach kurzer Zeit mit einer urtikariellen Reaktion zu antworten (s. Abbildung).

Bei dreien unserer Fälle kann man also, wenn auch nicht direkt von einer Heilung, so doch immerhin von einer sehr starken Besserung sprechen. Der eine Fall (2) gehört zu den Fällen, bei denen die Krankheit in der Pubertätszeit erst begonnen und dann langsam im Laufe der Jahre sich wieder zurückgebildet hat. Der HS-Bestrahlung glaube ich nur einen geringen Anteil an der Heilung zugestehen zu dürfen, denn es ist sonst in der Literatur kein Fall bekannt, der allein durch HS geheilt worden wäre. Der andere Fall (1) gehört zu den vielen Fällen, die nach jahrzehntelangem Bestand wieder langsam verschwinden. Der Grund für die gelbe Farbe der Tumoren war nicht histologisch festzustellen. Friboes erklärt diesen Vorgang damit, dass in diesen Herden eine Anreicherung von cholesterinartigen Massen fehlt. Über einen ähnlich gelagerten Fall berichtet Breda, den er 21 Jahre lang beobachtet hatte. Die Papeln, die xanthelasmoiden Herde am Kopfe und der übrigen Haut sowie der starke Juckreiz sind geschwunden; Breda fand bei der letzten Untersuchung nur noch am Rumpf verstreute Papeln alten Datums, die etwas juckten, und umschriebene schwache Pigmentierungen. Deutlicher Dermographismus bestand noch.—Unser fünfter Fall gehört zu den wenigen Fällen, die sich seit Anfang der Pubertätsperiode zu bessern scheinen. Nach dem Bericht der Mutter war das Kind mit fünf bis sechs Jahren derartig dunkel gefleckt, dass die Eltern nicht wagten, das Kind

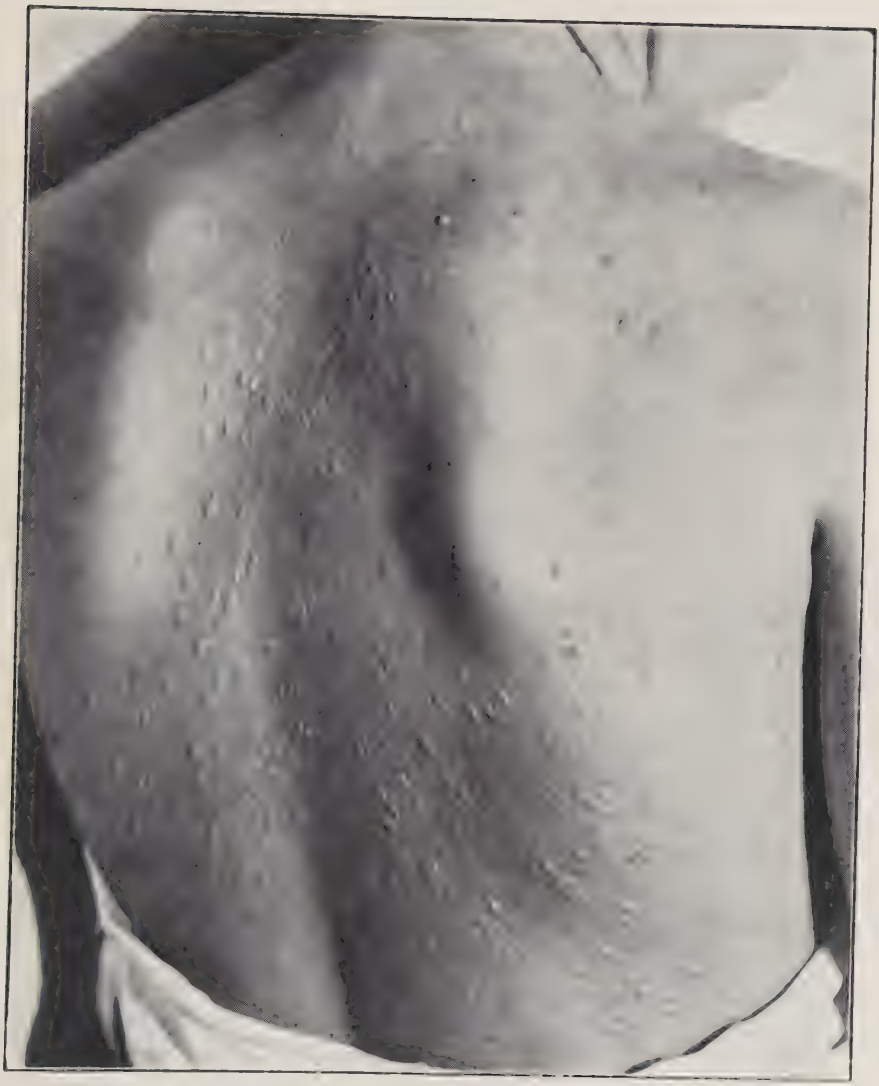

U p „sine pigmentatione“ in gereiztem Zustand.

auf die Strasse zu schicken. (Es war damals in Freiburg unter dem Spitznamen „Mulattenkind" bekannt!). Und heute ist nur noch wenig von der Eruption zu sehen. Allerdings stellen sich immer wieder neue Schübe ein, so dass von einer Heilung noch nicht die Rede sein kann. In jedem Falle wäre es sehr interessant, die Patientin in drei bis vier Jahren einer neuerlichen Nachuntersuchung zu unterziehen, um festzustellen, ob die Heilung im Laufe der Pubertätsjahre fortgeschritten ist. Bemerkenswert gerade an diesem Falle ist, daß wir gesehen haben, daß das Pigment zwar verschwinden kann, daß aber auch die depigmentierten Stellen weiterhin die Eigenschaft bewahren, auf mechanische Reizung nach kurzer Zeit urtikariell und ödematös zu werden, eine Tatsache, die bisher noch nicht in der Literatur hervorgehoben wurde. — Bei den anderen Patienten ist der Zustand unverändert geblieben. Bei unserem dritten Fall vermutete Rost eine endokrine Störung. Die Gaben von Hormin feminin. hatten aber keinen Erfolg. Zu dem Befund bei unserem vierten Patienten, daß an den unbekleideten Stellen der Ausschlag stärker ist als an den bekleideten, scheinbar eine provozierende Wirkung der Sonnenstrahlen, interessiert die Angabe eines Patienten von Maljatzky, daß bei ihm die Affektion nach intensiver Sonnenbestrahlung aufgetreten war. Ob da wirkliche Zusammenhänge bestehen, läßt sich noch nicht mit Sicherheit entscheiden.

Verfolgt man das spätere Schicksal von Patienten, die an U. p. erkrankt waren, so findet man in sehr wenigen Fällen in der Literatur nähere Angaben, denn die Verhandlungsberichte der dermatologischen Vereinigungen über den Verlauf der Krankheit bringen oft nur die Tatsache der erfolgten Krankenvorstellung und den Namen des Redners. In der Regel bestehen die Pigmentationen unbegrenzt lange. Der körperliche Zustand der Kranken ist in den meisten Fällen nicht in Mitleidenschaft gezogen. Little bezweifelt überhaupt, daß die Pigmentherde je spurlos vergehen.

Blumer berichtet über einen 40jährigen Patienten, der seit frühester Kindheit an U. p. erkrankt war. Der Kranke wurde bis zu seinem zehnten Lebensjahr häufig von starkem Jucken geplagt, welches sich in den folgenden Jahren bloß noch ab und zu an heißen Sommertagen zeigte und seit 10—15 Jahren vollständig geschwunden ist. Der Ausschlag hat in der Berichtszeit weder ab- noch zugenommen. Einen ähnlichen Fall erwähnt Darier: 55jährige Frau, Beginn der Krankheit im siebenten Lebensjahr, keine Zurückbildung der Herde seit ihrer Entstehung; von Zeit zu Zeit jucken sie. Bei Lows 55jähriger Patientin war die U. p.

zuerst vor 37 Jahren mit Einsetzen der Menstruation aufgetreten. Zunächst entstanden nur mit Beginn der Menses Einzelherde, die an ihrem Ende wieder verschwanden. Dies wiederholte sich jedoch bei jeder Periode. Vor fünf Jahren bekam dann die Patientin eine akute Erkrankung mit profusen Nachtschweißen, im Anschluß daran erfolgte dann eine starke Dissemination mit Konfluierung. Lion stellte in der Vereinigung südwestdeutscher Dermatologen eine 54jährige Frau vor, die seit über 25 Jahren an U. p. erkrankt ist: Zustand unverändert, zeitweilig stark juckende Nachschübe. Schließlich demonstrierte H. Fox eine 27jährige Krankenschwester, bei der die U. p. im siebenten Lebensjahre aufgetreten war. In den 27 Jahren war keine Änderung des Zustandes eingetreten. Der ganze Körper war befallen mit Ausnahme der Kopfhaut, Handteller und Fußsohlen. Keine subjektiven Beschwerden.

Richtige Nachuntersuchungen, wie wir es getan bzw. veranlaßt haben, sind nur ganz selten erfolgt, hauptsächlich wohl deshalb, weil die Patienten nach vielen Jahren gar nicht mehr erreichbar waren. Freund berichtet über einen Fall bei einem seinerzeit einjährigen Kinde, das er nach vier Jahren wieder untersuchen konnte. Der Zustand war unverändert geblieben, sonst erfreute sich das Kind einer blühenden Gesundheit. Thomson demonstrierte einen 47jährigen Mann, der schon einmal 16 Jahre vorher mit der Angabe, daß das Leiden damals schon seit acht Jahren bestand, vorgestellt worden war: Die Affektion war unverändert, das Jucken trat in drei Wochen dauerden Anfällen immer wieder auf. Lomholt berichtet über eine 19jährige Dame, die er nach sieben Jahren nachuntersucht hat. Die Pigmentierung ist während dieser Zeit unverändert geblieben. Kein Juckreiz.

In diesem Zusammenhang ist folgende Tabelle interessant, die ich aus den in den letzten 10 bis 15 Jahren publizierten Fällen zusammenstellte, die schon lange Zeit bestanden hatten, als sie beschrieben wurden:

Eller u. Whitehead	15 Jahre	Loeb	23 Jahre
Crawford	15 „	Thomson	24 „
Gutmann	15 „	Breda	25 „
Kißmeyer	16 „	Oppenheim	26 „
Wertheimer	17 „	Fox, H.	27 „
Lapowski	18 „	Little	30 „
Heller	20 „	Freudenthal	31 „
Breda	21 „	Gilmour	35 „
Badelt	23 „	Low	37 „

In der Regel ist der Verlauf des Leidens ein chronischer. Es gibt ein paar ganz vereinzelte Fälle, in denen von einer Heilung gesprochen

werden kann. Indessen ist im allgemeinen die Prognose quoad sanationem sehr zweifelhaft, da beinahe alle therapeutischen Versuche bisher vergeblich waren. Über die Heilung mit Röntgenstrahlen existieren nur zwei Berichte, und zwar von Pierini und Ikeda. Pierini erzielte bei einem neunjährigen Kinde durch einjährige Bestrahlung der Milz einen Erfolg: Die Urticaria ist nicht mehr auszulösen, die Flecke sind weniger pigmentiert. Ikeda macht Angaben über den Fall eines 19jährigen Mädchens, bei dem die Erkrankung seit dem ersten Lebensjahre bestand. Die Therapie bestand in Röntgentotalbestrahlung bei 60 kV, 2 mA und 1 mm Al-Filter. Die Dosierung ist leider nicht angegeben. Die Abheilung erfolgte nach zehn Wochen unter Zunahme der eosinophilen Leukocyten von 8 auf 20%. Rosts Ansicht, daß endokrine Störungen der auslösende Faktor seien, wird durch die nachstehend wiedergegebenen Fälle bestätigt: Lengyel beobachtete einen Fall, in welchem die Patientin neben der U. p. eine totale Amenorrhoe sowie eine uterine Hypoplasie aufwies, so daß Lengyel die U. p. einer endokrinen Störung zuschrieb. Er behandelte infolgedessen die Patientin mit Ovarialpräparaten und brachte durch diese Behandlung die Eruption in kurzer Zeit zum Verschwinden. Auch Sáinz de Aja erwägt die Frage, ob die U. p. nicht in vielen Fällen auf einer Ovarialinsuffizienz beruhe, da bei einer seiner Patientinnen Gaben von Schilddrüsen- und Ovarialextrakten ebenfalls zu einem Aufhören der U. p. bis zur völligen Symptomlosigkeit geführt haben. Als dritter hierher gehöriger Fall sei die Beobachtung Butlers mitgeteilt: Er beobachtete seit 20 Jahren einen Patienten, der neben der U. p. gleichzeitig einen Kropf entwickelte, nach dessen Operation die Hauterkrankung vollständig verschwand. Auch Ledermann und Tryb sahen bei zwei Fällen durch Gaben von Ovarialextrakt Besserung. Also einige geheilte Fälle von U. p., die scheinbar durch endokrine Störungen bedingt waren! — Breda macht leider keine näheren Angaben über die Heilung eines 25 Jahre lang klinisch und histologisch verfolgten Falles. Little sah einen Knaben, der fast ganz mit der Eruption bedeckt war, 20 Jahre später und konstatierte, daß die ganze Hautdecke normal war. Diese wenigen geheilten Fälle sind ein sehr mageres Ergebnis im Vergleich zu der Zahl der Erkrankungen. Hachez sah nach Terpentinbehandlung merkliche Abblassung der braunen Flecke und Rückgang der Quaddelbildung und des Juckreizes. Bory sah Erfolge nach Behandlung mit Kohlensäureschnee. Caussade hält die Autohämotherapie insofern für günstig, als sich keine neuen Herde bildeten. Kerl beobachtete Besserung des starken Juckreizes durch Bucky-Allgemeinbestrahlung. Hesse sah U. p. sich unter streng durchgeführter

Rohkostdiät wesentlich bessern. Frieboes empfiehlt allgemeine hydrotherapeutische Maßnahmen, um die urtikariell reizbare Haut zu beruhigen, Salben mit Zusatz von juckstillenden Mitteln und im übrigen lediglich gute Körperpflege. E. Hoffmann empfiehlt Versuche mit Arsen, Phosphor, Chinin, Calciumkompretten, äußerlich Bäder, Thymolmentholspiritus, Anthrasolsalbe, außerdem vorsichtige Karbolätzung. P. Unna schlägt Ichthyolkollodium und eine depigmentierende Behandlung vor. Riecke ist für Reizdosisbehandlung mit Röntgenstrahlen von Leber und Milz. Auch äußerliche lokale Röntgenbestrahlung mit therapeutischer Dosis wäre seiner Ansicht nach zu erwägen, um die Eruptionen zum Abklingen zu bringen. Arning und Mc Kee verordnen Calciuminjektionen, Rost Hormin. masc. und femin., E. P. Lieberthal Nebennierenextrakt i. m., Bueno Insulin und Portilla paravertebrale Röntgenbestrahlung nach Krinsky. F. Veiel berichtet, daß die verschiedensten therapeutischen Versuche, insbesondere i. v. Blutserumeinspritzungen, vollkommen ohne Erfolg waren — im Gegensatz zu Caussade. Oppenheim berichtet über mißlungene Therapieversuche mit Vitaminzufuhr durch reichlichen Orangen- und Zitronengenuß. Haxthausen hatte Mißerfolge mit Kohlenbogenlichtbehandlung. — Vor einigen Jahren berichtete H. Fox von Erfolgen der Röntgentherapie. Die Bestrahlungen hatten anscheinend vollen Erfolg: Die Eruption war nach vierteljährlicher Bestrahlung fast völlig geschwunden. Aber nach vier weiteren Monaten sah sich Fox zu der Mitteilung gezwungen, daß die Erscheinungen in demselben Maße wie vor der Behandlung wieder aufgetreten waren. Auch Hazen, Mc Kee, Michael und Ormsby berichteten von Mißerfolgen mit Röntgenstrahlen. Die beiden vorhin erwähnten Fälle sind die einzigen durch Röntgenbehandlung geheilten.

Wenn man nun die in der Literatur niedergelegten Vorschläge und Versuche für die Therapie zusammenfaßt, so zeigt sich ein unbefriedigendes Ergebnis. Ledermann schreibt darüber in seiner „Therapie der Haut- und Geschlechtskrankheiten“: Die Behandlung der U. p. ist aussichtslos, und Herxheimer in seinem Lehrbuch „Die Hautkrankheiten“: Eine wirksame Therapie der U. p. existiert nicht. In gleichem Sinne äußern sich die bekannten Autoren Török und Nobl. Auch der Amerikaner Ormsby stellt in seinem Lehrbuch „Diseases of the skin“ fest, er habe von keinerlei therapeutischen Maßnahmen irgendeinen Erfolg gesehen. Jahrzehntelang habe er Kranke in Beobachtung gehabt, und dieselben Herde blieben an denselben Stellen bestehen. —

Nach allen diesen Berichten, die sich auf jahre- und jahrzehntelange Erfahrungen stützen, ist man zu dem Schluß berechtigt, daß die vereinzelten bisherigen Heilungen bei U. p. mehr oder weniger zufällig und aus irgendwelchen unbekannten Ursachen heraus erfolgt sind. Verschiedentlich ist ja bereits das spontane Verschwinden der Herde beobachtet worden. (Breda.) —

Man kann den Patienten also nur den Rat geben, abzuwarten, mit dem Hinweis, daß eben Fälle spontaner Heilung vorkommen. Wenn Eltern mit einem Kind, das vollkommen mit den Herden der U. p. übersät ist — wie unsere letzte Patientin — die Sprechstunde aufsuchen und den Arzt beschwören, ihnen zu helfen und das Kind wieder gesund zu machen, so kann man ihnen Hoffnungen machen, daß das Leiden in oder nach der Pubertät verschwindet. Sowohl Highman wie auch Little haben öfter das Verschwinden der sogenannten kindlichen U. p., i. e. die angeborene oder in den ersten Lebensmonaten und -jahren auftretende Form, zur Pubertätszeit beobachtet. Auf Grund dieser Beobachtungen und des Befundes an unserer letzten Patientin können wir den Schluß ziehen, daß eine Heilung der kindlichen U. p. in der Pubertät möglich ist.

Bis jetzt ist jedenfalls eine wirklich erfolgreiche Therapie für die beiden Formen der U. p., wie aus den Ausführungen ersichtlich, noch nicht bekannt. Man darf vielleicht empfehlen, auf Grund der beobachteten geheilten Fälle, Versuche mit Schilddrüsen- und Ovarialextrakten und Röntgenbestrahlungen zu unternehmen, die in dem einen oder anderen Falle eventuell doch zum Erfolg führen. —

Wie schon berichtet, ist hier erstmalig eine systematische Nachuntersuchung des leider nur kleinen Patientenmaterials für U. p. durchgeführt. Ich möchte aber die Anregung aussprechen, auch an anderen Stellen das Material Nachuntersuchungen zu unterwerfen, damit vielleicht auf diesem Wege die Kenntnis der U. p. auf eine exaktere wissenschaftliche Basis gestellt wird.

Zusammenfassung.

Es wurde über fünf Fälle von U. p. berichtet, die in der Universitäts-Hautklinik Freiburg im Breisgau zur Behandlung kamen, und daran anschließend das Schicksal der Patienten und die Therapie dieser Erkrankung erörtert. Als Ergebnis kann festgestellt werden, daß eine wirksame Behandlung zwar nicht existiert, daß aber, besonders bei der schwer entstellenden kindlichen Form, immerhin mit einer Besserung, ja unter Umständen mit einer kosmetisch ausreichenden Abheilung in der Zeit der Pubertät gerechnet werden kann.

Literatur.

Aja Sáinz de: U. p. geheilt durch Schilddrüsen-Eierstocktherapie. Actas dermo-sif. 22—473—1930. (Zbl. 36—772—1931).

Arning: siehe unter Ledermann.

Bory: Zbl. 24—48—1927.

Blumer: Beiträge zur Kenntnis der U. p. (zit. nach Török).

Breda: U. p. Gior. it. di Dermat. e Sifil. 66—1289—1925 (Ref. Zbl. 19—37—1926).

Bueno: Actas dermosif. 25—751—1933 (Ref. Zbl. 46—444—1933).

Butler: Sitzg. d. Minnesota Derm. Soc. v. 5. 12. 1928. Arch. of D. and S. 19—856—1929.

Caussade: Zbl. 27—778—1928.

Darier: Quelques remarques sur l'urticaire pigmentaire. Ann. de Derm. et Syph. 6—339—1905 (Ref. Arch. f. D. u. S. 79—138—1906).

Fox, H.: U. p. treated by Roentgenray. Arch. of D. and S. 7—273—1923.

Fox, H.: U. p. showing the result of Roentgenray-treatment. Arch. of D. and S. 8—141—1923.

Fox, H.: Recurrence after apparently successful treatment by the Roentgenray. Arch. of D. and S. 14—97—1926.

Fox, H.: Arch. of D. and S. 15—754—1927.

Freund: Caso di urt. pigm. Arch. it. di Derm, Sif. e Ven. 3—81—1927. (Ref. Zbl. 29—503—1929).

Friboes: Lehrbuch der Haut- und Geschlechtskrankheiten 1930.

Hachez: Verhdlgen. Rhein. Westf. Dermat v. 8. 11. 25. (Ref. Zbl. 19—19—1926).

Haxthausen: Dän. Derm. Ges. Sitzg. 4. 10. 1933 (Zbl. 46—534—1933).

Hazen: siehe unter Fox, H.: U. p. showing the result . . .

Herxheimer und Hofmann: Die Hautkrankheiten 1933.

Hesse: Verhdlgen. Rhein. Westf. Dermat. v. 27. 5. 34. Disk. bemerk. zu Grütz: U. p. (Zbl. 49—300—1934).

Highman: Sitzg. d. N. Y. Derm. Soc. v. 27. 2. 23. Arch. of D. and S. 8—141—1923 (Zbl. 11—31—1924).

Hoffman, E.: siehe unter Ledermann.

Ikeda: Ein kasuistischer Beitrag zur U. p. Zbl. 49—219—1934.

McKee: Sitzg. der New York Derm. Soc. v. 23. 2. 1926. Arch. of D. and S. 14—98—1926.

McKee: Sitzg. der New York Derm. Soc. v. 23. 10. 1929. (Zbl. 35—90—1931).

Kerl: Sitzg. der Wiener Derm. Ges. v. 20. 3. 1930. (Zbl. 35—38—1931).

Ledermann: Therapie der Haut- und Geschlechtskrankheiten. 1927.

Ledermann:	Sitzg. der Derm. Ges. Hamburg-Altona v. 23. 2. 1929 (Ref. Zbl. 30—164—1929).
Lieberthal:	Sitzg. d. Chic. Derm. Soc. v. 16. 4. 30. Arch. of D. and S. 22—1090—1930.
Lengyel:	Ein Fall von U. p. ovariellen Ursprungs. Cluj. med. 12—293—1931 (Zbl. 40—208—1932).
Lion:	Vereinigg. südwestdeutscher Dermat. Sitzg. v. 5. 3. 32. (Zbl. 41—552—1932).
Little:	A contribution to the study of U. p. (Arch. f. D. und S. 81—423—1906).
Little:	Case of U. p. (Zbl. 17—302—1925).
Lomholt:	Dän. Dermatol. Gesellsch. 6. 5. 31. (Zbl. 38—750—1931).
Low:	U. p. Edinb. M. J. 31—127—1924. (Zbl. 14—449—1924)
Maljatzky:	Über die Beziehungen zwischen U. p. und U. c. p. Diss. Hamburg 1930.
Michael:	U. p. in adults treated by the Roentgenray. Arch. of D. and S. 9—746—1924.
Nettleship:	Chronic urticaria leaving brown stains Brit. M. J. Sept. 1869 (Arch. f. D. u. S. 2—272—1870).
Nobl:	Österr. Derm. Ges. Sitzg. v. 18. 10. 34. (Derm. Wschr. 100—155—1935).
Nobl:	Arzt und Zieler: Die Haut- und Geschlechtskrankheiten II—1935.
Oppenheim:	Derm. Wschr. 100—155—1935.
Ormsby:	Diseases of the skin. 1927.
Ormsby;	Chic. Derm. Soc. Sitzg. v. 20. 1. 1932. Arch. of D. and S, 26—520—1932.
Pierini:	U. p. Prensa méd. argent. 16—845—1929. (Zbl. 34—54—1930).
Portilla:	siehe unter Bueno.
Riecke:	siehe unter Ledermann.
Rost:	Hautkrankheiten. Fachbücher für Ärzte 1926.
Sangster:	zit. nach Török.
Thomson:	U. p. in an adult. Proc. Roy. Soc. 24—1365—1931. (Zbl. 40—495—1932).
Török:	U. p., Jadassohn, Hdb VI, 2—1928
Tryb:	Derm. Ges. Brünn Sitzg. 22. 5. 26. (Zbl. 22—180—1927).
Unna, P.:	siehe unter Ledermann.
Veiel, F.:	Versammlg. südwestdtsch. Dermatologen 22. 3. 24. (Zbl. 13—30—1924).

Lebenslauf.

Am 15. August 1907 als Sohn des Apothekers Arthur Freund in Breslau geboren, besuchte ich von 1913 an das Städtische Johannesgymnasium in Breslau, welches ich 1925 mit dem Zeugnis der Reife verließ. Nach einigen Jahren kaufmännischer Tätigkeit begann ich im Sommersemester 1930 das Studium der Zahnheilkunde. Die ersten vier Semester verbrachte ich in Breslau, die folgenden vier in Freiburg i. Br., wo ich im Sommer 1932 die zahnärztliche Vorprüfung und im Frühjahr 1934 das zahnärztliche Staatsexamen bestand.

Für die Überlassung des Themas und für die vielfachen Anregungen bei der Abfassung der Arbeit bin ich Herrn Professor Dr. A. Stühmer und Herrn Professor Dr. P. W. Schmidt zu großem Dank verpflichtet.